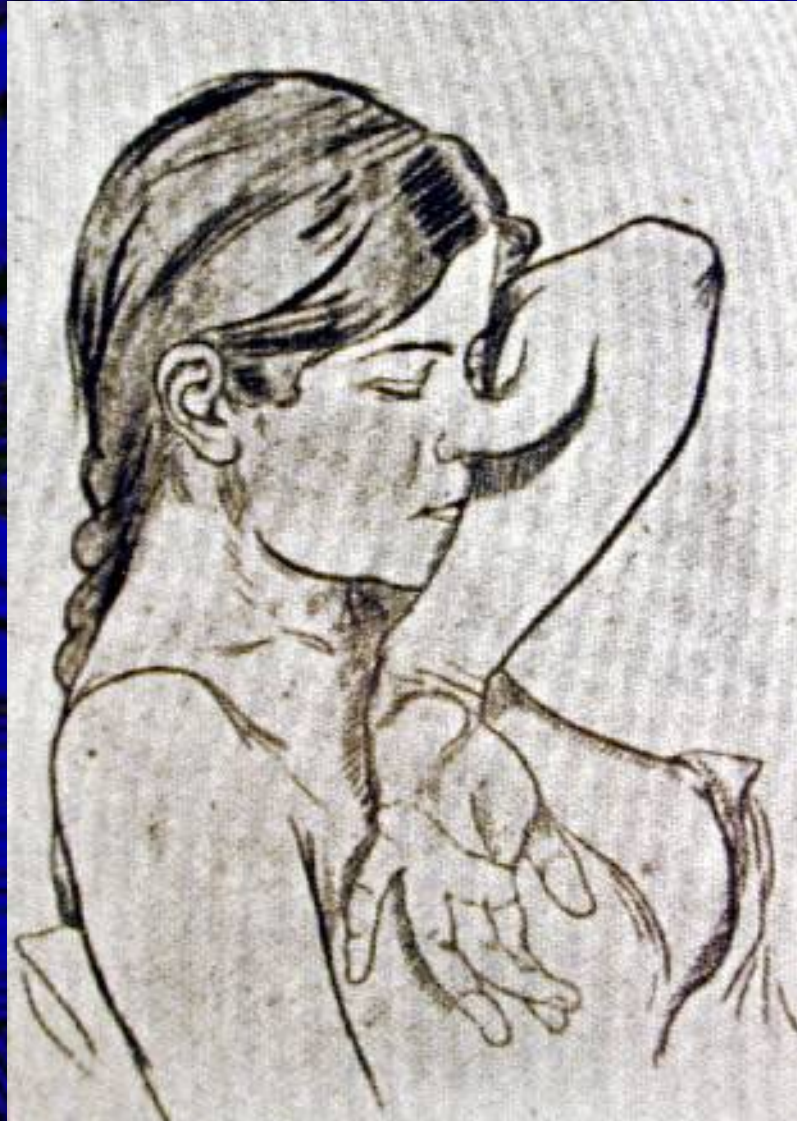

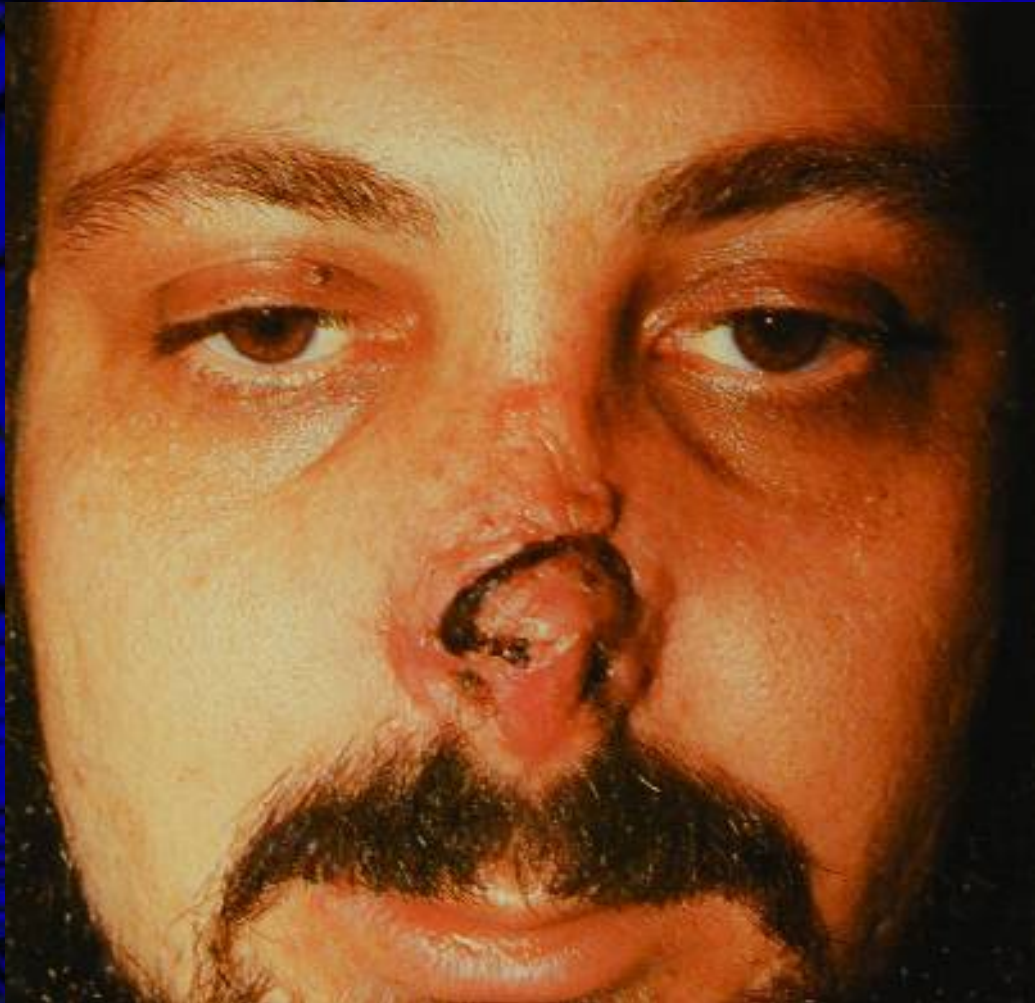# CASI CLINICI

eseguiti da diversi chirurghi



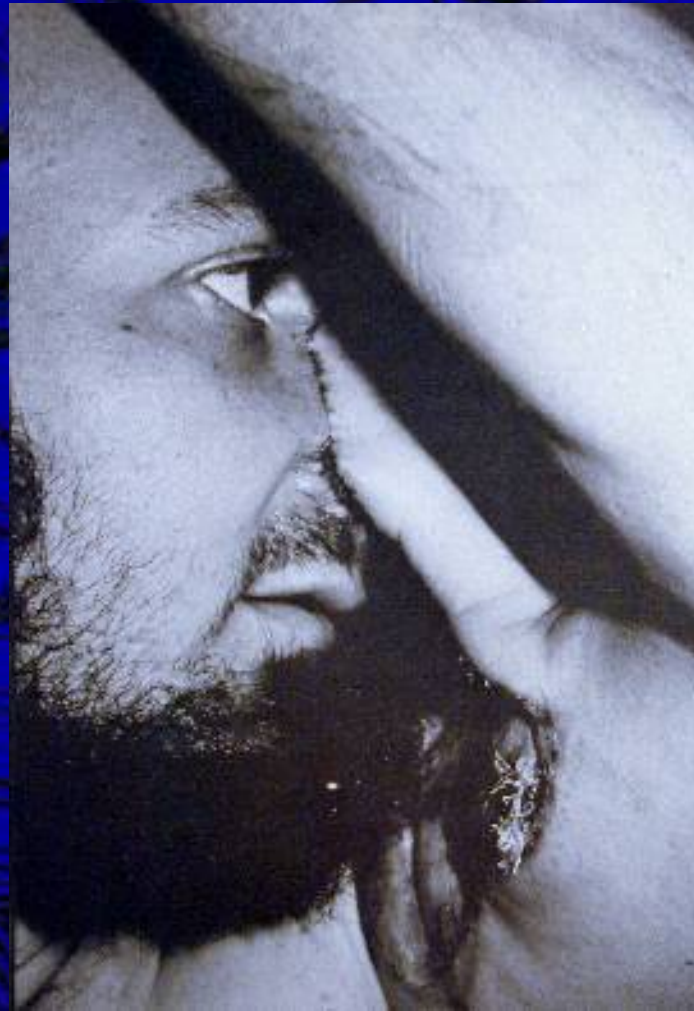# Lesione della piramide nasale

perdita di sostanza cutanea e sottocutanea e cartilaginea



# Lembo di Tagliacozzi detto "Lembo Italiano"

in questa fase il lembo è mantenuto in vita dai arteria e  
vena provenienti dal braccio

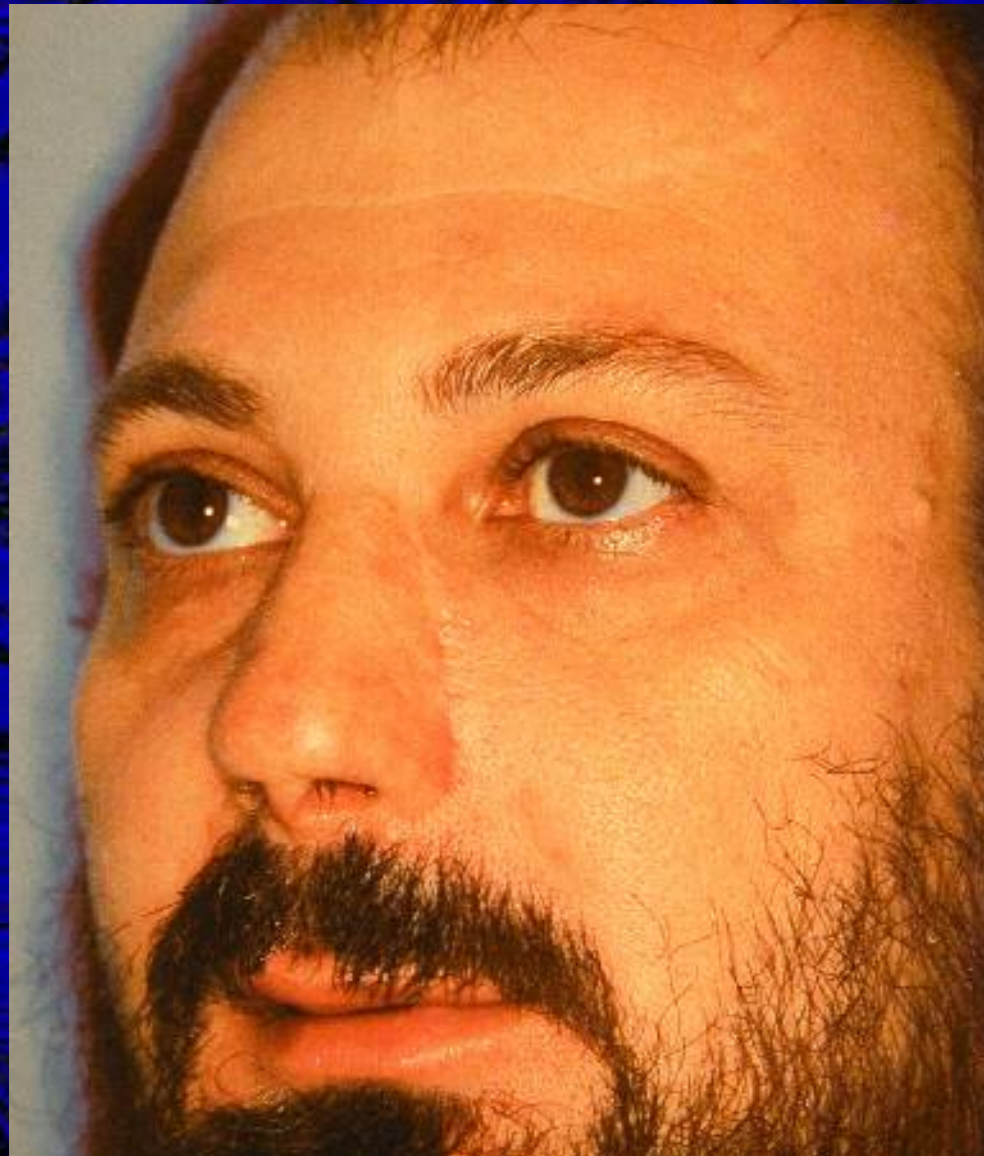

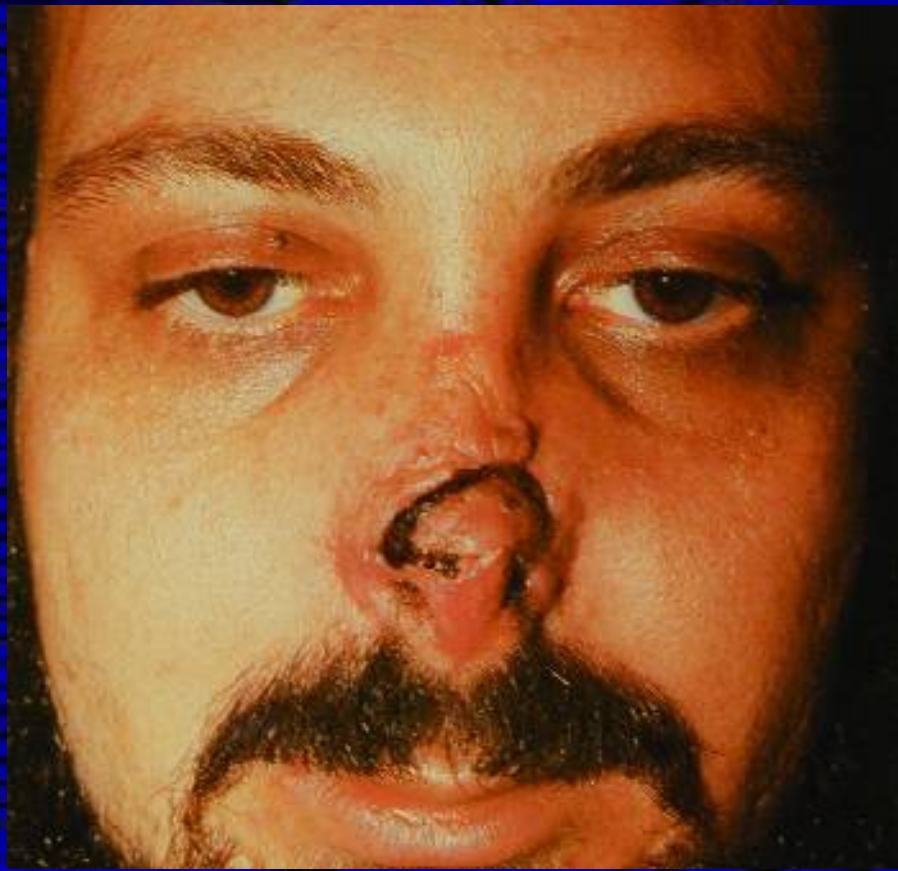# Lembo di Tagliacozzi detto "Lembo Italiano"

in questa fase il lembo è mantenuto in vita dai arteria e  
vena provenienti dal braccio

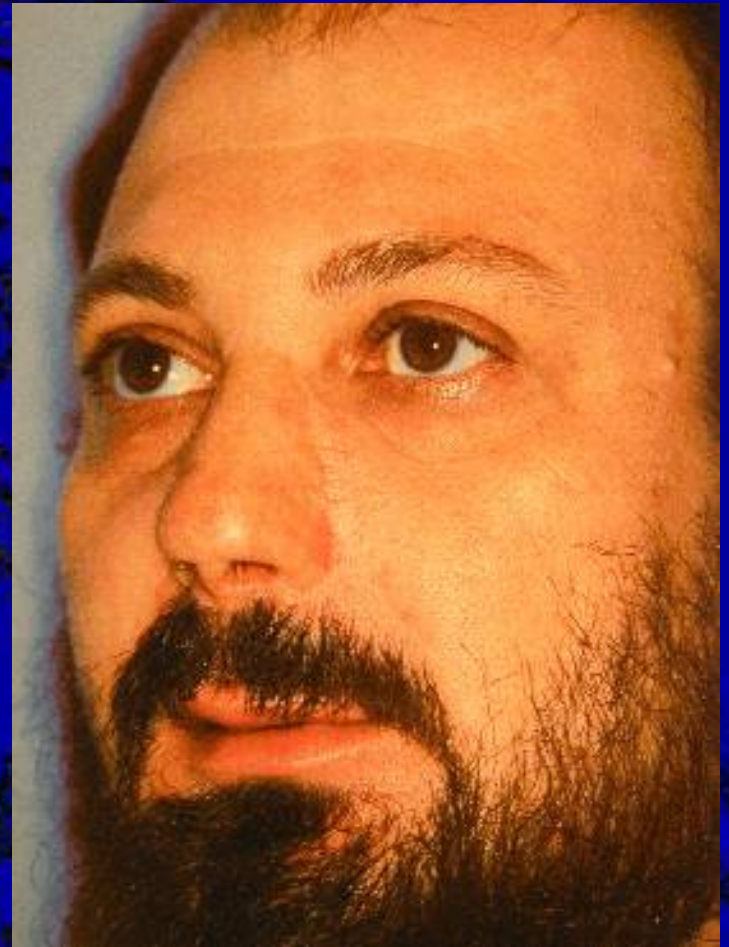

# PAZIENTE AL TERMINE DEL TRATTAMENTO CHIRURGICO





PAZIENTE PRIMA  
DELL'INTERVENTO



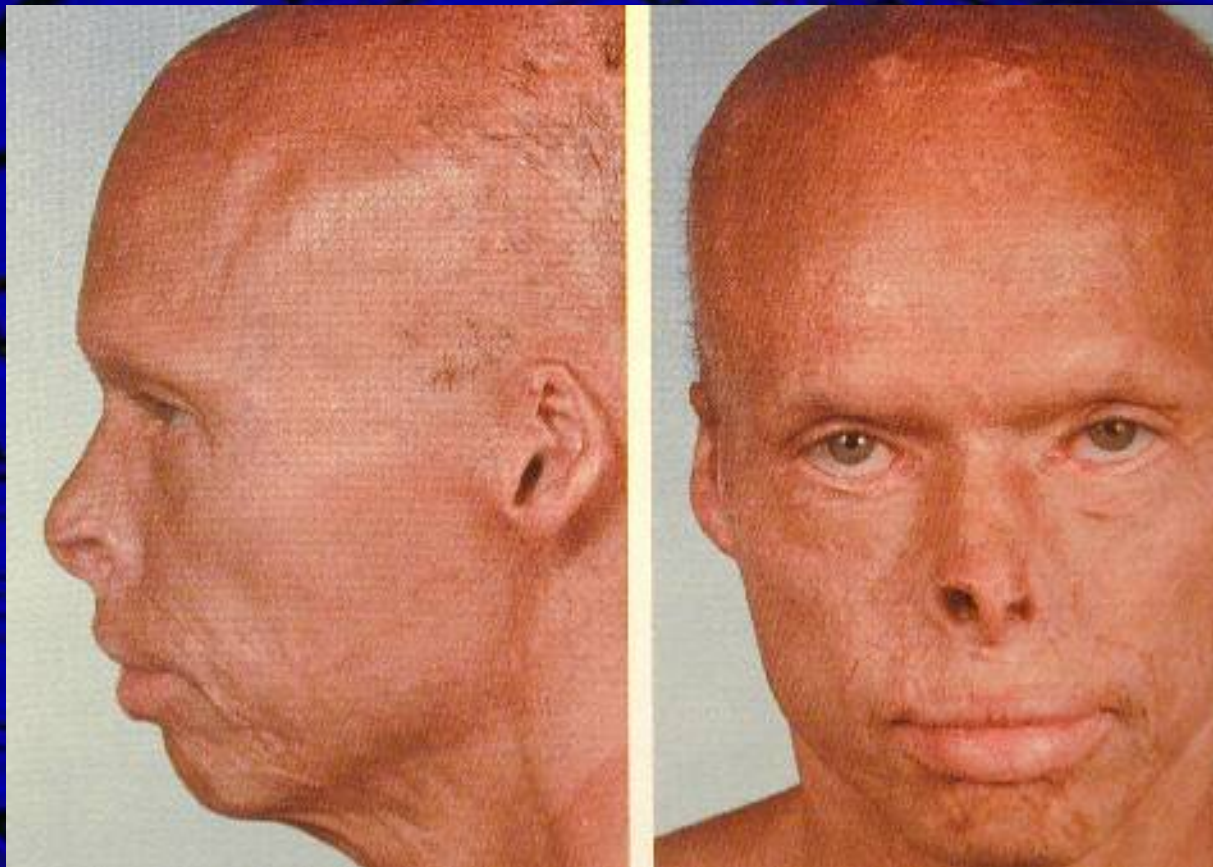
PAZIENTE DOPO  
DELL'INTERVENTO



CASO CLINICO

ESITI DI USTIONE

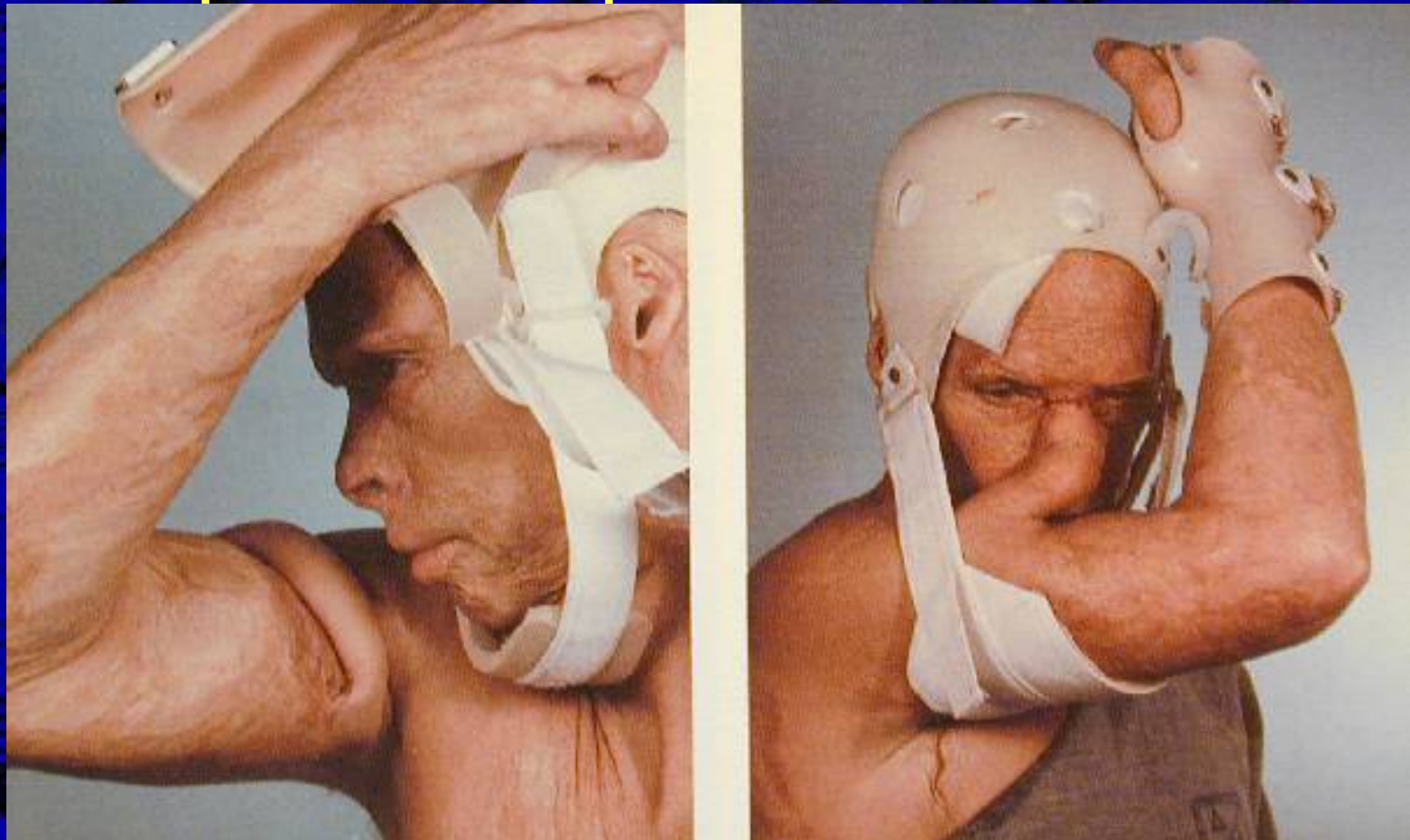Paziente con esiti di ustione  
deformità della piramide nasale  
da ricostruire  
con lembo di Tagliacozzi



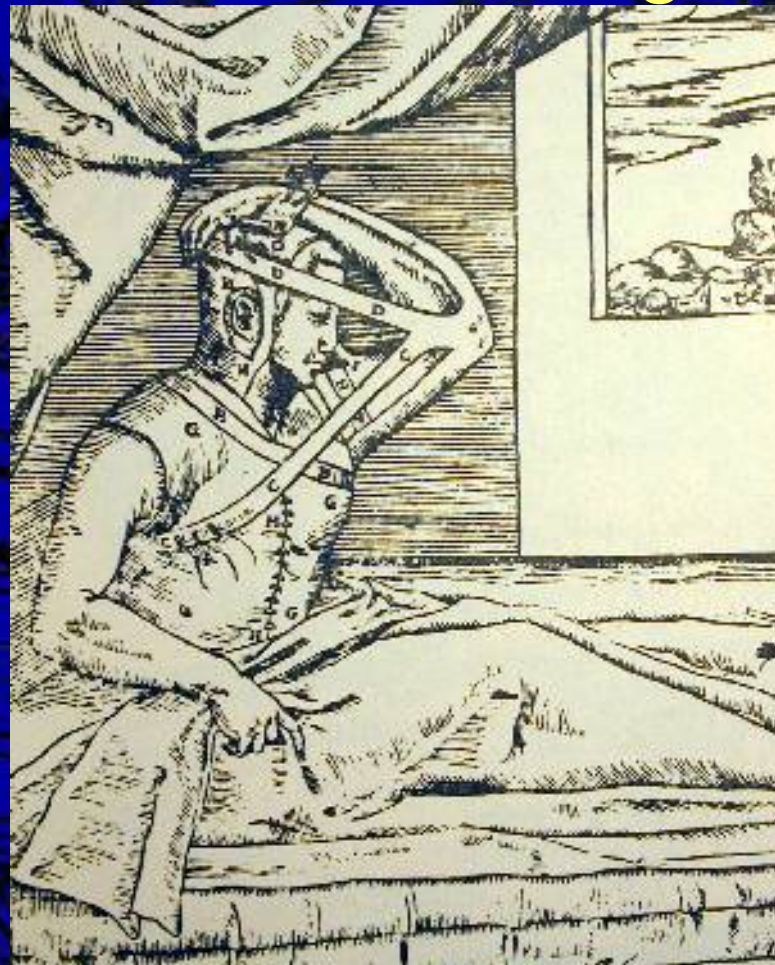# Il paziente portatore del sistema di contenzione del braccio

in modo che il lembo rimanga in connessione con il  
naso che deve essere ricostruire

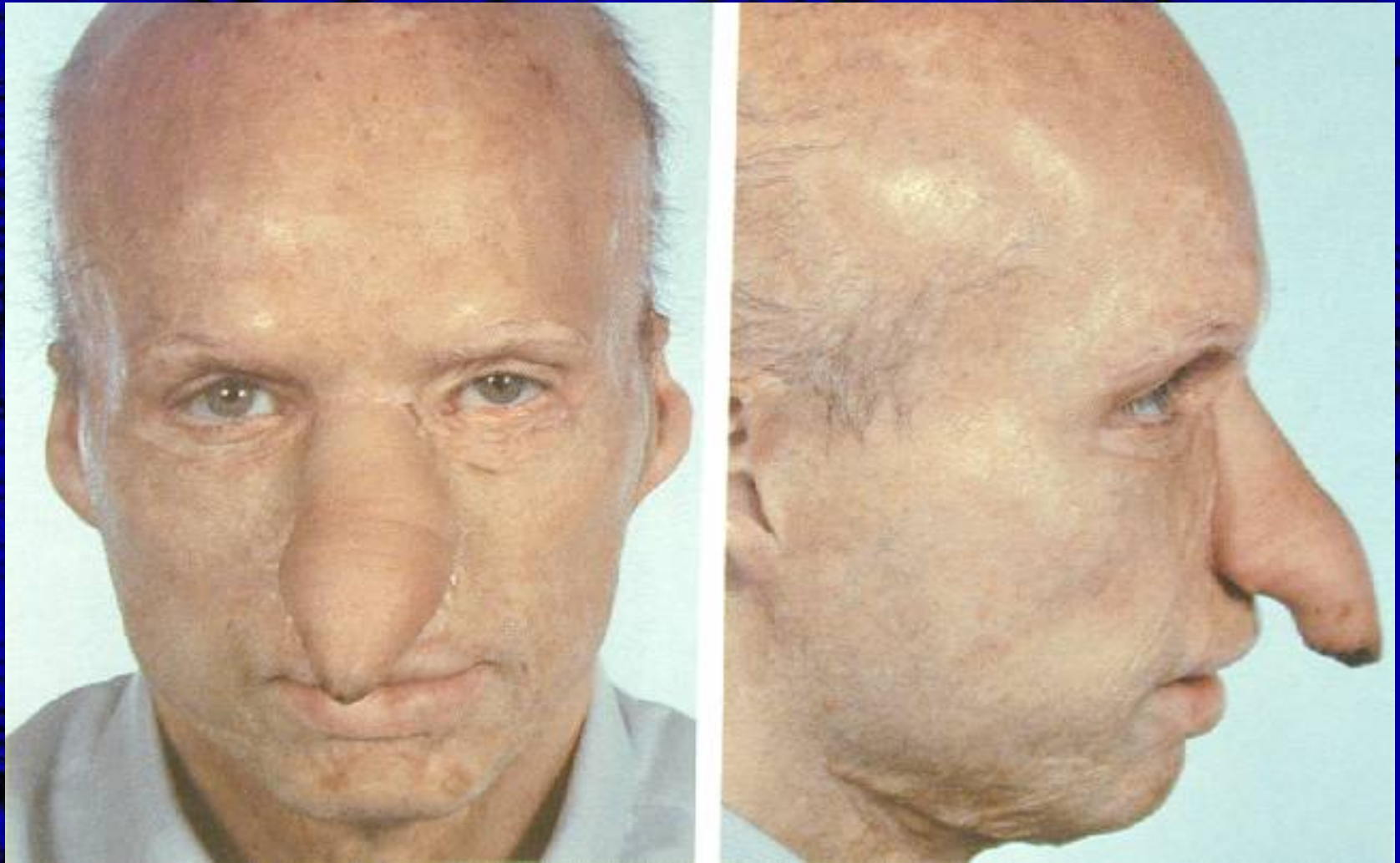paziente operato nel 2000



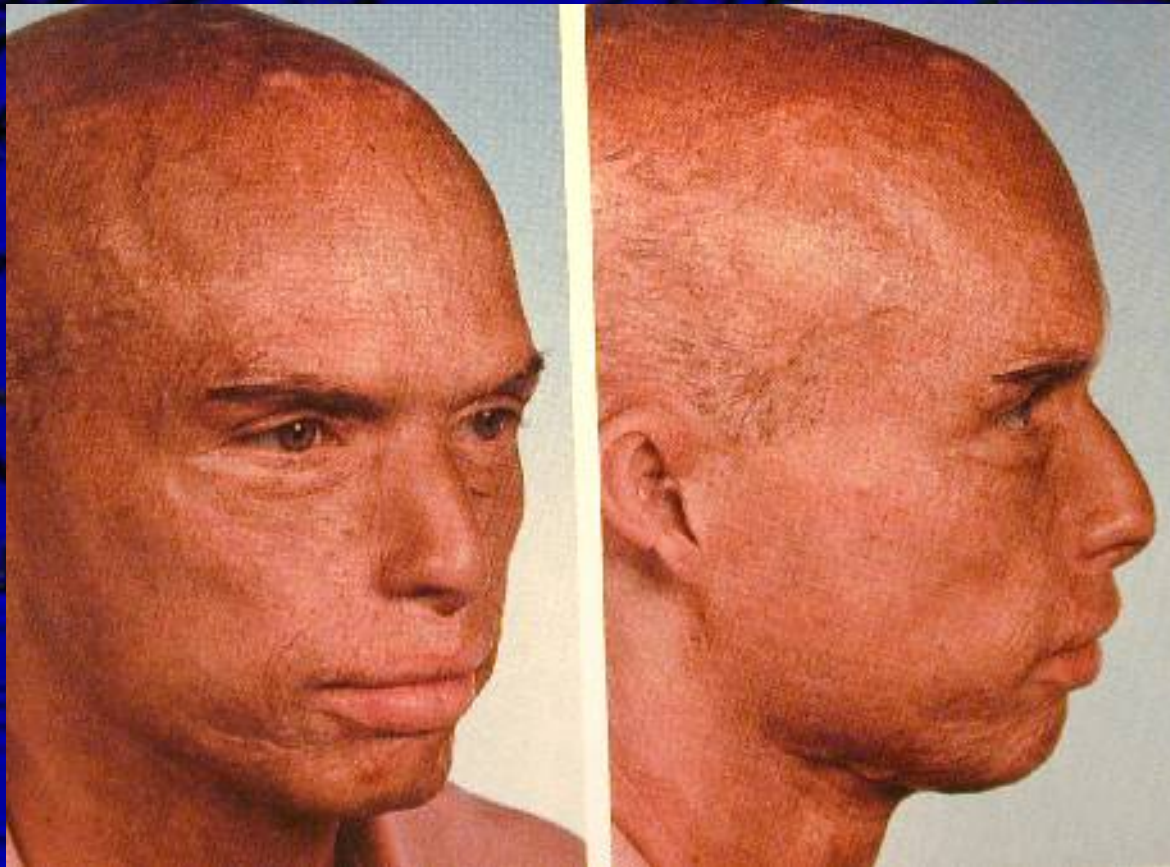Il paziente portatore del sistema  
di contenzione del braccio  
schema di Gaspare Tagliacozzi realizzato  
nel 1500 - Bologna



Il lembo prelevato dal braccio dopo due settimane può vivere autonomamente sarà necessario provvedere a chirurgia plastica di rimodellamento



# RISULTATO ALLA FINE DELLA PROCEDURA CHIRURGICA



RISULTATO ALLA FINE DELL'INTERVENTO  
DI CHIRURGIA PLSTICA  
DI RICOSTRUZIONE DEL NASO

